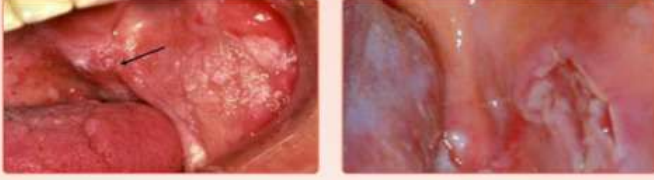
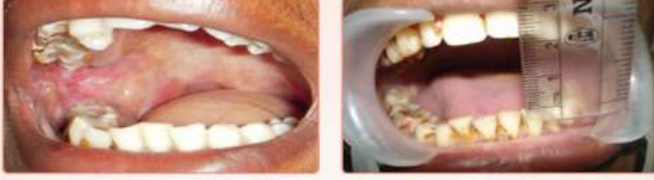
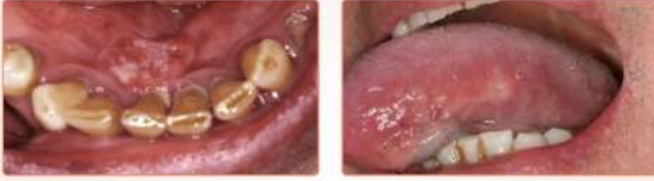३) तोंडातील लाल आणि पांढरा चट्टा किंवा व्रण
Erythroleukoplakia (Red & White mixed patch)



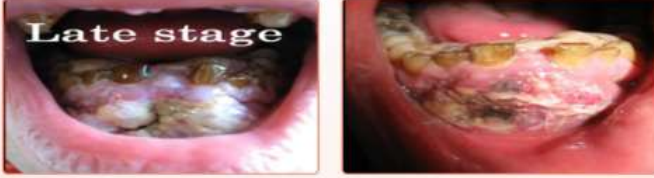४) गालाच्या स्नायूंची लवचिकता कमी होणे/तोंड कमी उघडणे
Oral Submucous Fibrosis (OSMF)



मुख कर्करोग - सुरुवातीची अवस्था (Oral Cancer-Early Stage)



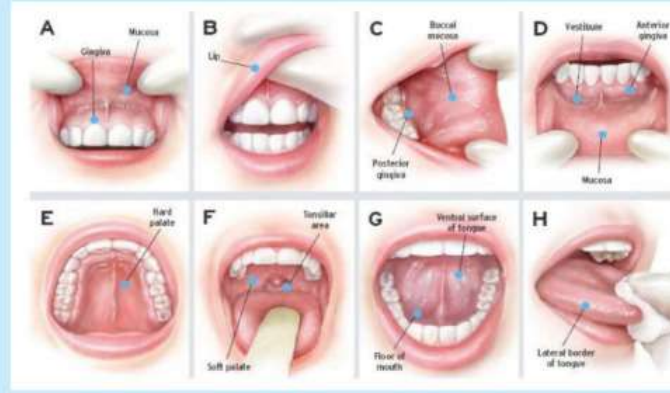
मुख कर्करोग - प्रगत अवस्था (Oral Cancer-Advance Stage)



तंबाखू व दारू सेवनाचे दुष्परिणाम

तोंडातील परिणाम (Local Oral Effects)	संपूर्ण शरीरावर परिणाम (General Body Effects)
तोंडातील लाल / पांढरे चट्टे / व्रण	हृदय विकार
मुखकर्करोग	उच्च रक्तदाब
मुख दुर्गंधी	फुफ्फुसांचे आजार (दमा, अॅलर्जी)
दातांवर डाग	फुफ्फुसाचा कर्करोग
आवाजात बदल	जनन इंद्रियांचे आजार
जेवतांना व अन्न गिळतांना त्रास	डोळ्यांचे विकार (उदा. मॉतीबिंदू)
	घसा, स्वरयंत्र, अन्ननलिका, उदर तसेच यकृताचा कर्करोग
	मानसिक आरोग्यावर परिणाम

The 8-Step Oral Cancer Screening



मुखपूर्व कर्करोग आणि मुख कर्करोग निदानासाठी तोंडाची तपासणी
(Oral Cancer / Pre-Cancer Screening)

मुख कर्करोग आणि त्याच्या प्राथमिक लक्षणांसाठी योग्य पध्दतीने (चित्रात दर्शविल्याप्रमाणे) संपूर्ण मौखिक तपासणी केल्यास लवकर निदान होवून त्वरीत उपचार शक्य आहेत. आपण रूग्णांस स्वतःच्या तोंडाची तपासणी स्वतःच करायला खालीलपध्दतीने शिकवू शकतात. (Oral Self Examination)

- व्यवस्थित चूळ भरून प्रकाश तोंडावर येईल अशा पध्दतीने आरशासमोर उभे राहवे
- वर नमूद केलेल्या लक्षणांची तपासणी हातांच्या दोन्ही बोटांचा वापर करून गालाचा व ओंठाचा आतील भाग, संपूर्ण जीभ, टाळू, हिरड्या, जिभेखालचा भाग, तोंडातील घश्याकडचा भाग या सर्व भागांची व्यवस्थित तपासणी करून पाहावे.
- वरीलप्रमाणे आपण तोंडातील प्रत्येक भाग व्यवस्थित तपासून काही अनियमितता असल्यास नोंद करून त्या व्यक्तीच्या निदर्शनास आणून त्याला दंतवैद्याला भेटण्याचा सल्ला द्यावा. तसेच त्याला तंबाखूजन्य सवयी व दारूच्या व्यसनापासून परावृत्त करण्यासाठी समुपदेशन करावे.



आरोग्यपूर्ण आहार घ्या, चांगल्या सवयींचे पालन करा आणि निरोगी आणि आनंदी रहा कारण आपले निरोगी मुख आपल्या संपूर्ण शरीराचा निरोगी 'आरसा' आहे.

मुखपूर्वकर्करोग
आणि मुखकर्करोग
(Oral Pre-Cancer & Oral Cancer)

माहिती पुस्तिका



डॉ. क्षिप्रा देशपांडे

(मुखकर्करोगतज्ञ)

बी.डी.एस. एम.डी.एस, पीएचडी. संशोधक
स. प्राध्यापक

डॉ. हेगडेवार स्मृती रुग्ण सेवा मंडळ यांचे दंत महाविद्यालय, हिंगोली

डॉ. सुचित्रा गोसावी

(मुखकर्करोगतज्ञ)

बी.डी.एस., एम.डी.एस, पीएचडी मार्गदर्शक
प्राध्यापक, आणि विभाग प्रमुख

शासकीय दंत महाविद्यालय व रुग्णालय, नागपूर



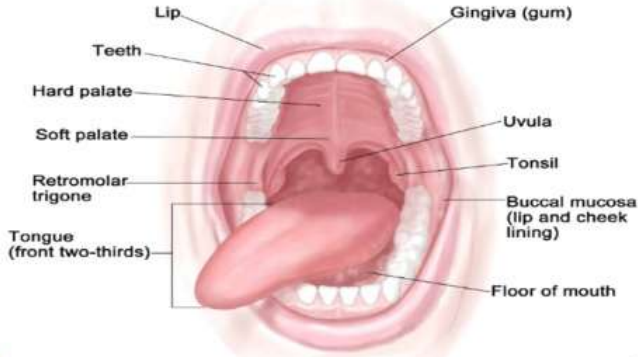
अनुक्रमणिका:

- मौखिकरचना-दात, जबडा आणि तोंडातील इतर भाग
- तंबाखू आणि तंबाखूजन्य मौखिक सवयी
- प्रमुखतः तोंडातील तंबाखू ठेवण्याच्या जागा
- प्रामुख्याने आढळणारी मुख कर्करोगाची प्राथमिक(Precancerous) लक्षणे
- सामान्यतः तोंडातील 'हया' भागात मुख कर्करोग किंवा प्राथमिक लक्षणांची वाढ होते
- तंबाखू आणि तंबाखूजन्य पदार्थांचे तोंडात तसेच संपूर्ण शरीरावर होणारे घातक परिणाम
- मुखपूर्व कर्करोग आणि मुख कर्करोग निदानासाठी तोंडाची तपासणी
- मौखिक आरोग्य आणि अनारोग्य यातील स्थिती ओळखणे
- नियमित दंत वैद्याना भेटणे व दंत चिकित्सेचे महत्त्व जाणणे (Importance of regular dental check – up)

Normal oral cavity anatomy; showing all soft tissue areas of the oral cavity

मौखिकरचना-दात, जबडा आणि तोंडातील इतर भाग

Anatomy of the Oral Cavity



आपले मौखिक आरोग्य निरोगी राखणे ही आपली जबाबदारी आहे, **"Healthy Mouth is the Mirror of Healthy Body"** अर्थातच "निरोगी मुख हे तुमच्या निरोगी शरीराचे प्रतिबिंब आहे."

तंबाखू आणि तंबाखूजन्य पदार्थ

प्रमुखतः दोन प्रकारात मोडतात

- धुम्रपान (उदा. बिडी, सिगारेट, हुक्का, इत्यादी)
- तंबाखूसेवन (गुटखा, खर्रा, पान मसाला मिश्री इत्यादी)

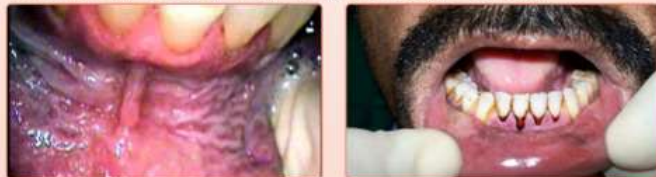विविध तंबाखू व तंबाखूजन्य पदार्थ



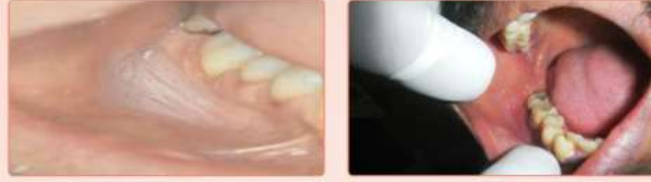तंबाखू किंवा तंबाखूजन्य पदार्थ तोंडांमध्ये ठेवण्याच्या विशिष्ट जागा

खालच्या जबड्यात

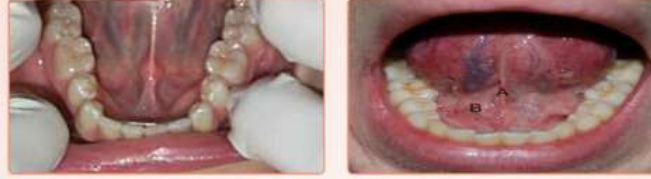१. समोरील दात व ओटांचा मधला भाग (Lower Labial Vestibule)



२. गाल व हिरड्यांच्या मधला भाग (Lower Buccal Vestibule)

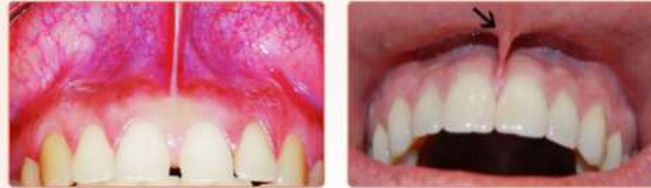

३. जीभेचा खालचा भाग (Floor of Mouth)

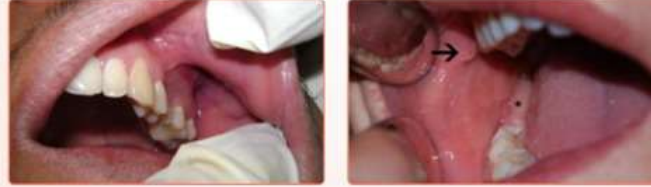

वरच्या जबड्यात

१. समोरील दात व ओटांचा मधला भाग (Upper Labial Vestibule)



२. गाल व हिरड्यांच्या मधला भाग (Upper Buccal Vestibule)



मुखपूर्त कर्करोग आणि मुख कर्करोगांचे निदान

तंबाखू व तंबाखूजन्य पदार्थांचे सेवन तसेच दारूचे व्यसन असणाऱ्या लोकांमध्ये मुखकर्करोगांचे प्रमाण ७०% अधिक असते.

मुखकर्करोगाच्या काही प्राथमिक अवस्था (Precancer stages) असतात. जर ह्या प्राथमिक अवस्थेतच रोगाचे निदान झाले आणि योग्य उपचार जर त्या व्यक्तिस मिळाले तर आपण त्याला मुखकर्करोग होण्यापासून वाचवू शकतो.

तीन प्रकारचे प्राथमिक निदान.

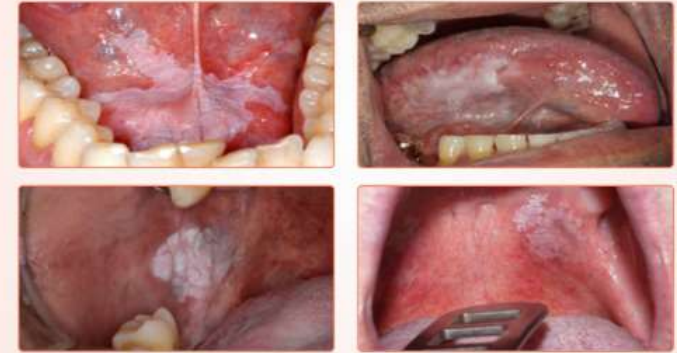- Step 1 :** कर्करोगाच्या लक्षणांबद्दल जागरूकता आणि काळजी घेणे
- Step 2 :** क्लिनिकल मूल्यांकन, निदान आणि स्टॅजिंग
- Step 3 :** वेदना कमी करण्यासह उपचारांमध्ये प्रवेश

तोंडाचा कर्करोग आणि पूर्व कर्करोगाची सामान्य चिन्हे आणि लक्षणे
खालीलपैकी कुठलीही लक्षणे आढळल्यास आपण त्या व्यक्तीस दंतवैद्याकडे पुढील तपासणी व योग्य उपचारासाठी पाठवू शकता.

- तोंडातील पांढरा किंवा लाल चट्टा (White/ Red patch in the oral cavity)
- तीन आठवड्यापेक्षा अधिक काळापासूनची तोंडातील भरून न येणारी जखम / व्रण (Ulceration/roughened areas in the oral cavity, especially those that does not heal for more than three weeks)
- तोंडातील आवरणाचा पांढरेपणा (Whiteness of the lining of the oral cavity)
- गरम किंवा मसालेदार पदार्थ सेवनानंतर होणारा तोंडाचा दाह (Difficulty in tolerating spicy foods)
- तोंडाच्या स्नायूंची लवचिकता कमी होणे / तोंड कमी उघडणे (Difficulty in opening the mouth)
- जिभेच्या स्नायूंची लवचिकता कमी होणे (Difficulty in protruding the tongue)
- आवाजात बदल (Change in voice)
- लाळीचे वाढलेले प्रमाण (Excessive salivation)
- अन्न चावताना / गिळताना / तसेच बोलताना त्रास होणे (Difficulty in chewing/ swallowing/ speaking)

Following are the few clinical photographs of Oral Cancer and Precancer

मुखपूर्व कर्करोग आणि मुख कर्करोगांची काही छायाचित्रे :
१) तोंडातील पांढरा चट्टा किंवा व्रण Leukoplakia (White patch)



२) तोंडातील लाल चट्टा किंवा व्रण Erythroplakia (Red patch)

